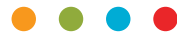
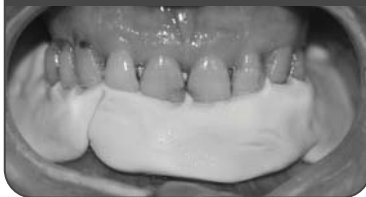
Técnica para tomar impresiones en casos de maxilar edéntulo

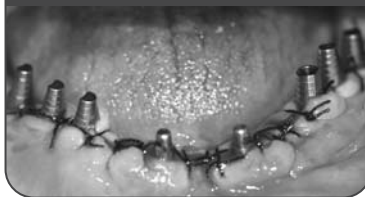Dr. Bruckmayer Yoram, D.M.D.



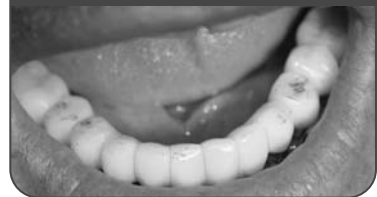Registro de la oclusión

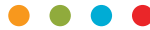

Inserción de implantes y pilares



Equilibrio de la oclusión





Dr. Bruckmayer Yoram, D.M.D.

Introducción

La restauración con implantes dentales ha ofrecido una alternativa terapéutica durante las últimas tres décadas. En este período se ha producido un importante desarrollo tanto de la percepción, como de las diferentes alternativas de este tipo de tratamiento. Al principio, la cirugía en dos etapas era la única opción disponible (Branemark PI, Zarb GA, Albertsson T. Quintessence, 1985). Luego, la reducción del período de espera entre la inserción del implante y su integración, de entre 3-8 meses a 6-8 semanas, ha logrado resultados mucho más aceptados y satisfactorios (Iazzarra RJ, Porter SS, Testori T, Galant J. Esthete Dent 1998).

La carga inmediata, que durante años se consideró como una "moda pasajera", actualmente es considerada una verdadera revolución.

(Szmukler-Moncler S, Piattelli A, Favero GA, Immediate Loading Protocols in Dental Implantology. Clinical Oral Imp Res 2000).

Un protocolo de carga inmediata debe cumplir con dos condiciones:

1. Biológica: lograr la oseointegración (a pesar de la carga ejercida durante la cicatrización) junto a la solución estética del tejido peri-implantario.
2. Logística: La logística involucra una transición tan rápida como sea posible desde la etapa quirúrgica a la de rehabilitación.

La carga inmediata requiere la preparación y la coordinación de varios agentes que participan en el proceso: el paciente, el implantólogo, el rehabilitador y el laboratorio. Cada uno cumple una función que deberá ser realizada en su momento para que el paciente pueda recibir la rehabilitación en un plazo de 12 a 24 horas, desde el comienzo del procedimiento. La precisa planificación de cada etapa es la clave del éxito.

Ventajas de la carga inmediata

Para el paciente

- En casos de una restauración convencional total del maxilar con implantes, lo usual como rehabilitación provisoria es una prótesis completa removible. Debido a que se debe evitar la presión que se ejerce sobre los implantes, debemos aliviar las áreas de contacto entre éstos y la prótesis, con la consiguiente pérdida de estabilidad y comodidad para el paciente.
- En casos de injertos óseos, no existe la posibilidad de colocar una dentadura durante algunos días. La rehabilitación con un puente provisorio colocado inmediatamente después de los implantes, en lugar de la dentadura, constituye una mejora significativa a nivel funcional y estético.
- En casos de pérdida inesperada de piezas dentales (traumatismo, fracaso, estrés), la carga inmediata proporciona una ventaja psicológica.

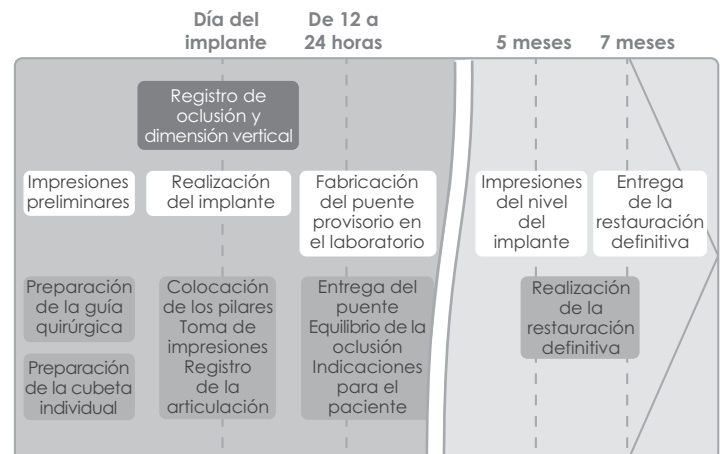
Para el dentista

- La insatisfacción con la dentadura, tanto a nivel funcional como a nivel estético, provoca que los pacientes acudan a la clínica muchas veces para reparaciones y liberación de los puntos de presión.
- La carga inmediata reduce significativamente las visitas del paciente al consultorio y, de esa manera, disminuyen los gastos.
- Autosatisfacción del odontólogo, al haber obtenido una solución eficaz y profesional a través de técnicas avanzadas.

Síntesis

Debemos presentar al paciente ambas alternativas de tratamiento y explicarle las ventajas, desventajas, riesgos y costos de la técnica.

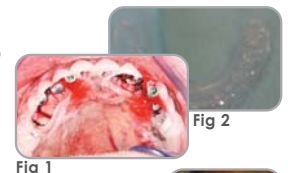
Protocolo de carga inmediata



Toma de impresiones con carga inmediata

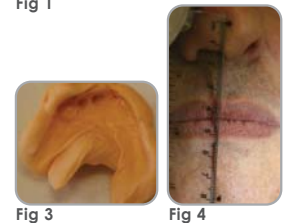
1.

En una etapa preliminar, el laboratorio produce una guía quirúrgica que puede ser realizada del material Omnivac y una cubeta individual para tomar impresiones.



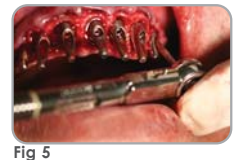2.

El odontólogo toma las impresiones de la cavidad bucal con silicona pesada al mismo tiempo que registra la dimensión vertical existente y la oclusión en relación céntrica.



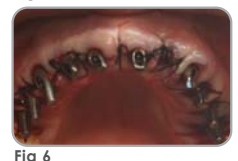3.

Después de la inserción de los implantes, se colocan los pilares y se ajustan con una llave de torque de 35 NC.



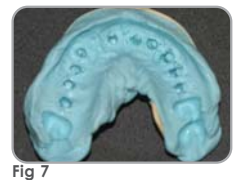4.

Se realiza la sutura.



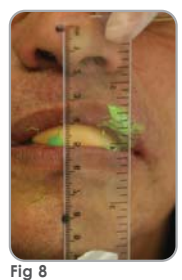5.

Se toman impresiones con silicona liviana ad-hoc para tal fin.



6.

Con las impresiones preliminares, se verifica la D.V.O y la oclusión. Es importante asegurarse de que se haya mantenido la oclusión original y que no quede material de la impresión alrededor de los pilares. Posteriormente, una gráfica con el tipo de pilares y su exacta distribución según se colocaron en boca, es informada y enviada al laboratorio. Los pilares quedan en la boca del paciente.



7.

En el laboratorio, se adjunta un análogo a cada pilar y se le agrega a la impresión.

Se obtiene un modelo que simula el estado de la boca del paciente y se elabora un puente provisorio.

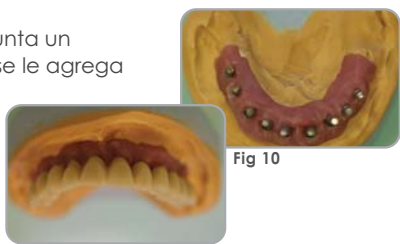

Fig 9

Fig 10

8.

El puente provisorio se entrega en un plazo de 12 a 24 horas. Se debe solicitar al técnico que realice un refuerzo metálico del puente.

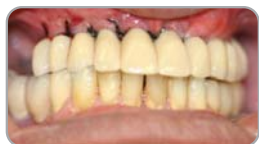

Fig 11

9.

Se equilibra la oclusión y se cementa el puente con un cemento provisorio permanente; deberá tenerse cuidado de retirar todos los restos de cemento.

Oclusión

El objetivo de la restauración inmediata de un maxilar completo es proporcionar la mayor cantidad de contactos posibles para que la carga se distribuya equilibradamente.



Fig 12

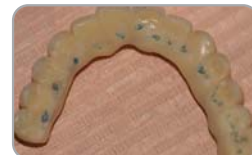

Fig 13

De 7 a 10 días posteriores a la carga

Se remueven las suturas, se verifica la presencia de restos de material de la impresión y de cemento que pueden causar el fracaso del implante.

Radiografía panorámica. Explicación al paciente de las medidas de higiene; enjuague de Clorhexidina + Clorhexidina en gel dos veces al día. Uso de un cepillo dental suave.

Después de 10 días: es factible el uso de un equipo Water Pik y un cepillo interproximal. Se debe indicar al paciente que realice una dieta de alimentos "blandos" durante 8 semanas a partir del día de la carga.

Datos en archivo.

Caso 1 - Carga inmediata del maxilar inferior

Dr. Bruckmayer Yoram y Dr. Shneider Gadi

Radiografía panorámica



Fig 14

Inserción de implantes y pilares

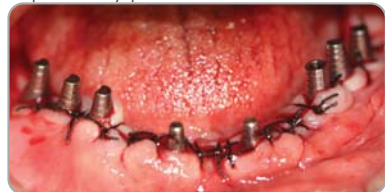

Fig 18

Impresión con Classic Blue-mousse

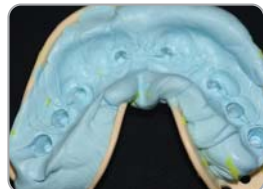

Fig 22

Día del implante

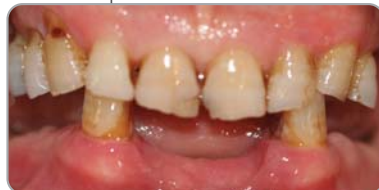

Fig 15

Registro de oclusión con los pilares

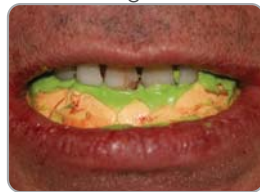

Fig 19

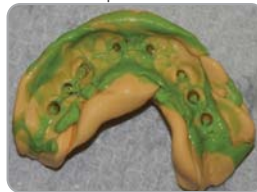

Fig 20

Radiografía panorámica al final de la implantación

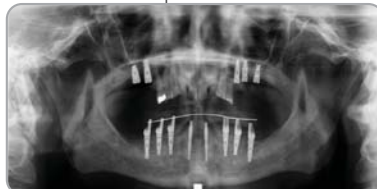


Fig 24

Registro de la dimensión vertical existente



Fig 16

Registro de la oclusión

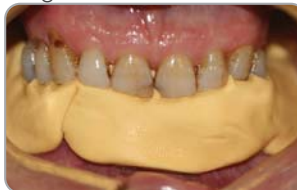

Fig 17

Verificación de la dimensión vertical

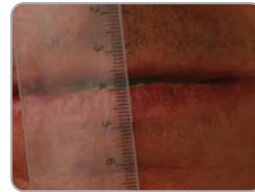


Fig 21

Refuerzo del puente provisorio con metal

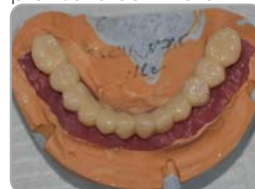

Fig 25

Equilibrio de la oclusión

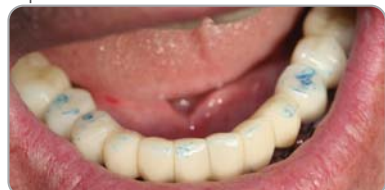

Fig 26

Cementación temporal

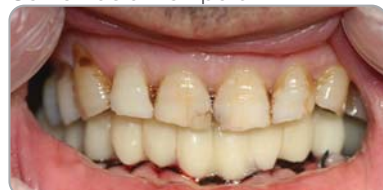

Fig 27

Indicaciones para el paciente

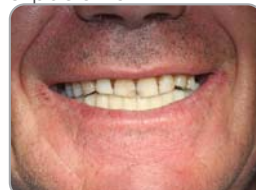

Fig 28

Caso 2 - Maxilar superior completo, carga inmediata con implantes SPI

Dr. Bruckmayer Yoram y Dr. Shneider Gadi

Radiografía panorámica previa a la operación

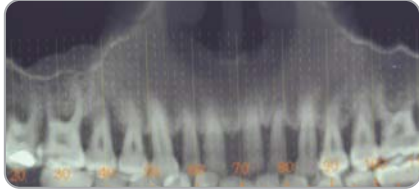


Fig 29

Antes de realizar las extracciones

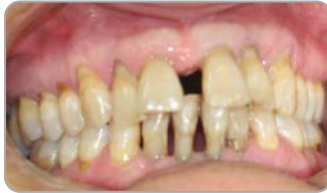

Fig 30

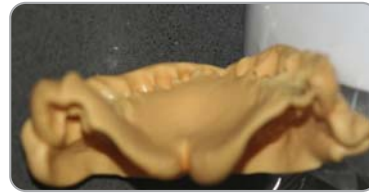

Fig 31

Registro de la D.V.O.

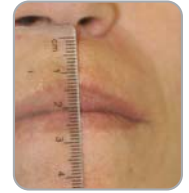

Fig 32

Extracciones

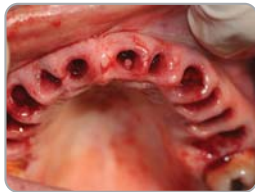

Fig 33

Colocación ideal: vista oclusal

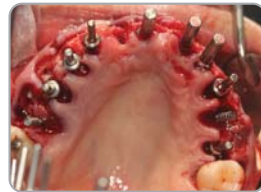

Fig 34

Inserción de los implantes SPI

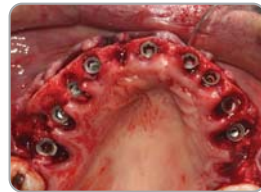

Fig 35

Pilares: vista bucal

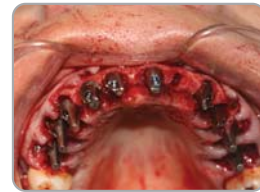

Fig 36

Pilares: vista oclusal

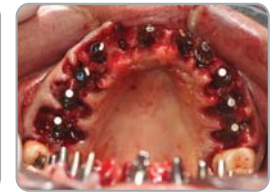

Fig 37

Colocación de membrana

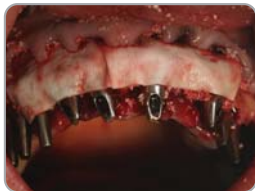

Fig 38

Cierre primario alrededor de los pilares

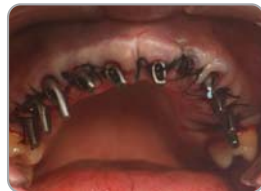

Fig 39

Impresión con Blue-mousse

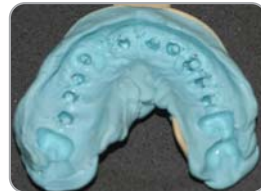

Fig 40

Registro de la oclusión y dimensión vertical

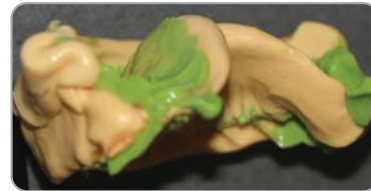

Fig 41

Radiografía panorámica después del implante

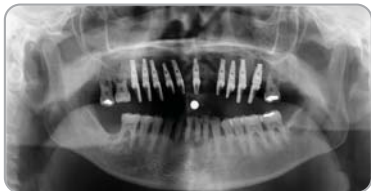

Fig 42

Carga inmediata con puente provisorio

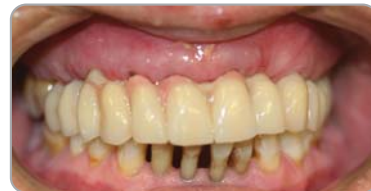

Fig 43

Indicaciones para el paciente

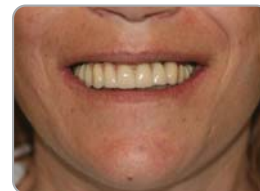

Fig 44

Levy Kiperman - Laboratorio dental

AlphaBio^{TEC}
Simplantology

Traducción al Español en Colaboración con: Dr. Claudio Melej G., Antofagasta-Chile, www.clinicaabadia.cl

www.alpha-bio.net

Alpha-Bio Tec Ltd.
7 Imber St., P.O.B. 3936
Petach Tikva 49511
Israel

Israel
T+972-3-9291000
F+972-3-9235055
sales@alpha-bio.net

Internacional
T+972-3-9291055
F+972-3-9291010
export@alpha-bio.net

MEDES LIMITED
5 Beaumont Gate, Shenley Hill,
Radlett, Herts WD7 7AR.
Inglaterra
Tel / Fax: +44 1923859810