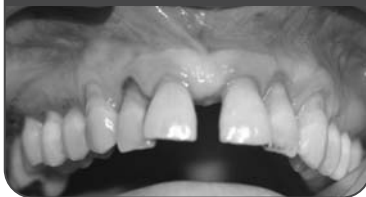

Desafío en la Zona Estética Desde un punto de Vista Quirúrgico

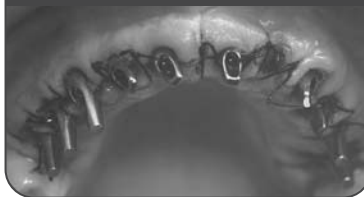Dr. Schneider Gadi - D.M.D, Especialista en Periodoncia



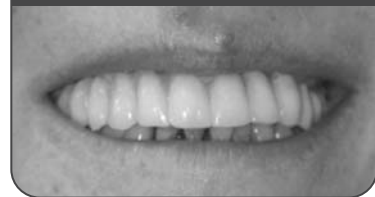Antes de las extracciones



Cierre primario alrededor de los pilares



Carga inmediata con puente provisorio



Desafío en la Zona Estética Desde un punto de Vista Quirúrgico



Dr. Schneider Gadi - D.M.D, Especialista en Periodoncia

Ubicación ideal de uno o de varios implantes en la zona estética

O-G (Ocluso-Gingival)

2 mm debajo de la unión cemento-esmalte (CEJ) del diente adyacente.

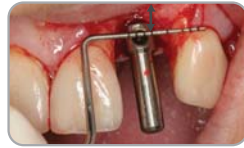

Fig 1

M-D (Mesio-Distal)

Se debe dejar un espacio mínimo de 1,5 mm del diente adyacente.

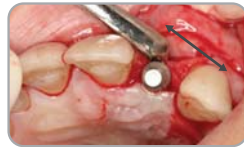

Fig 2

B-P (Buco-Palatinal)

Se debe dejar un mínimo de 1 mm de hueso alrededor del implante.

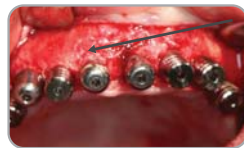

Fig 3

Angulación

El implante se ubica frente a una línea imaginaria que conecta el cingulo del diente adyacente. Si el implante se ubica en la parte bucal con respecto a esta línea, se deben usar pilares angulados para corregir el ángulo.

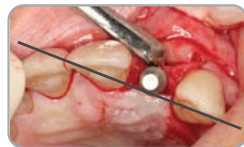

Fig 4

Espacio entre los implantes

Se debe dejar un espacio mínimo de 3 mm entre los márgenes de los implantes adyacentes para obtener una papila.

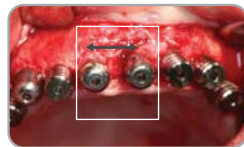


Fig 5

Espacio entre el punto de contacto y el hueso proximal (estudios de Tarnow)

Se debe dejar un espacio mínimo de 5 mm entre la punta del hueso proximal y el punto de contacto de la corona con el diente adyacente. Distancia entre los dos puntos rojos (de la foto): cuanto mayor es la distancia, menor es la posibilidad de obtener una papila (Tarnow 05).

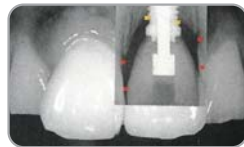


Fig 6

El principal problema estético se produce debido a la cantidad de hueso en la región bucal:

1. Formación de cráteres alrededor del diente

Según la literatura, la circunferencia del alvéolo es como mínimo de 1,5 mm, lo cual significa que se necesitan entre 2 y 4 mm de hueso en la superficie bucal del implante para evitar una pérdida ósea marginal-bucal (Spray 00).

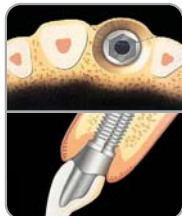


Fig 7

2. Mayor pérdida ósea en la región de la premaxila

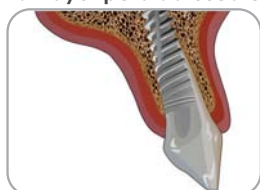

Fig 8

- Inclinación de los dientes anteriores
- Raíces prominentes
- Tabla vestibular muy delgada

Estas condiciones anatómicas causan una pérdida ósea rápida y excesiva, especialmente en la región bucal anterior.

Aproximadamente un tercio de la tabla vestibular se reabsorbe durante el primer mes luego de la extracción.

La reabsorción ósea comienza la primer semana luego de la extracción y genera un adelgazamiento excesivo de la tabla vestibular durante las siguientes tres semanas (Carlsson 67).

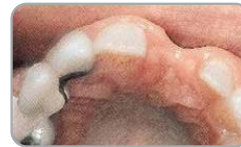

Fig 9

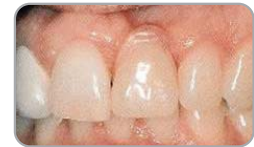

Fig 10

3. La colocación inmediata del implante no evita la reabsorción ósea bucal




Fig 11

Implantación inmediata en la región premaxilar con una tabla vestibular delgada

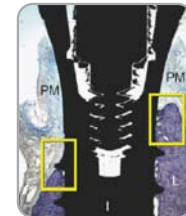


Fig 12

→ Reabsorción bucal significativa después de 3 meses

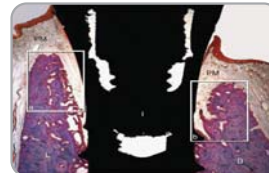


Fig 13

Implantación inmediata en la región molar con una tabla vestibular gruesa

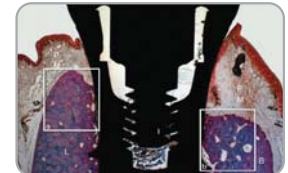


Fig 14

→ Después de 3 meses, se mantiene el hueso bucal

La reabsorción ósea bucal se ve afectada por la anatomía de la cresta (espesor del hueso) y no por la colocación de un implante (Araujo 06).

Conclusiones:

- Se necesita una masa ósea importante (irrigación sanguínea) para preservar la tabla vestibular y lograr un resultado estético.
- No es suficiente dejar 1 mm de hueso en la parte bucal del implante, se debe dejar un mínimo de 2 mm.
- Incluso si todo el implante se encuentra dentro de la cobertura ósea y la tabla vestibular es angosta, se debe aumentar el volumen óseo para engrosar y mantener la tabla vestibular.
- La preservación ósea depende principalmente del profesional que lleve a cabo el procedimiento quirúrgico.

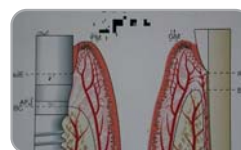


Fig 15

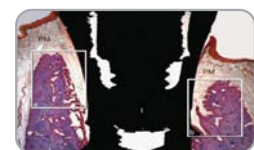


Fig 16

Datos en archivo.

Caso 1 - Implantación inmediata en la región del diente 11- SPI

Dr. Schneider Gadi y Dr. Bruckmayer Yoram

Diente 11 antes de la extracción

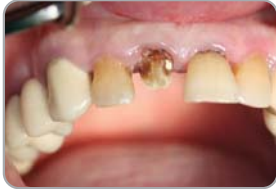

Fig 17

Extracción, alvéolo intacto

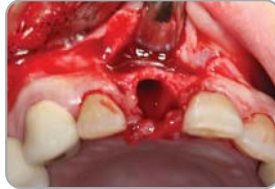

Fig 18

Colocación ideal O-G

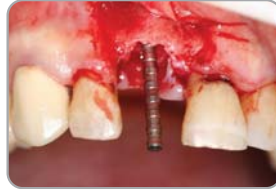

Fig 19

Colocación ideal M-D y B-P

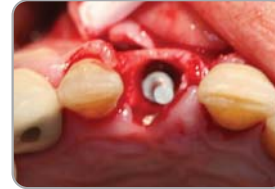

Fig 20

Colocación ideal en el alvéolo

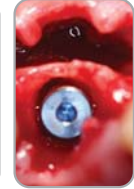

Fig 21

Tabla vestibular de 1 mm

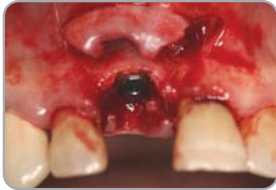

Fig 22

Aplicación de 4 mm de hueso

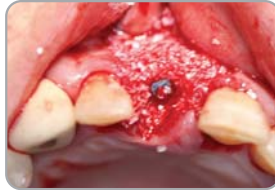

Fig 23

Aplicación de la membrana

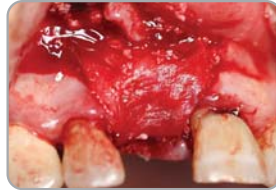


Fig 24

Cierre primario

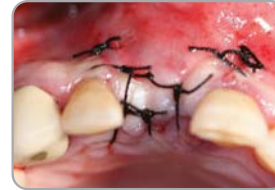

Fig 25

Exposición después de 6 meses

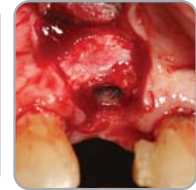

Fig 26

Caso 2 - Maxilar superior completo, implantación inmediata y carga inmediata; implantes SPI

Dr. Schneider Gadi y Dr. Bruckmayer Yoram

Radiografía panorámica previa

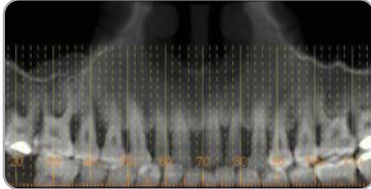


Fig 27

Antes de las extracciones

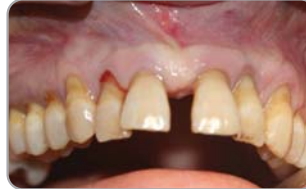

Fig 28

Después de las extracciones

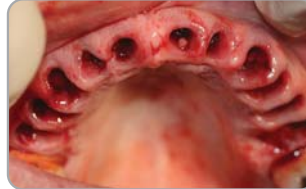

Fig 29

Colocación ideal: vista bucal

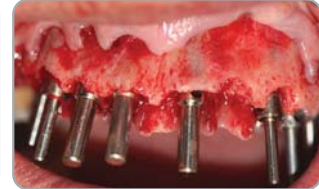

Fig 30

Colocación ideal: vista oclusal

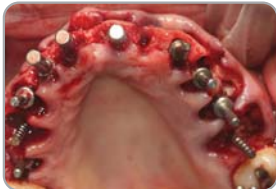

Fig 31

Insertión de los implantes SPI

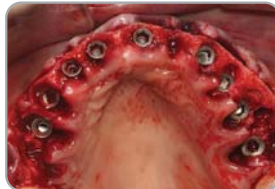

Fig 32

Tabla vestibular muy angosta en la región anterior

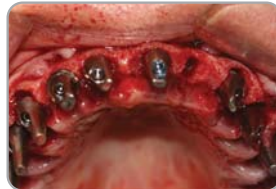

Fig 33

Colocación de pilares: vista oclusal

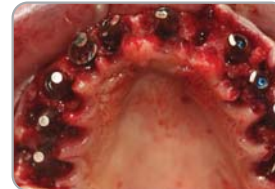

Fig 34

Aplicación de 3 a 4 mm de hueso en la parte bucal

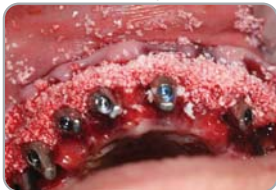

Fig 35

Aplicación de la membrana

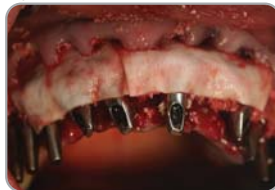

Fig 36

Cierre primario alrededor de los pilares

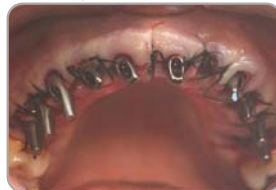

Fig 37

Radiografía panorámica después de la implantación

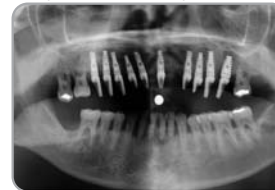

Fig 38

Carga inmediata con puente provisorio

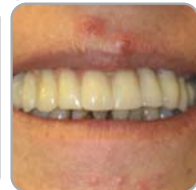

Fig 39



Traducción al Español en Colaboración con: Dr. Claudio Melej G., Antofagasta-Chile, www.clinicaabadia.cl

© Alpha-Bio Tec Todos los derechos reservados 995-8107 R1/12.10

www.alpha-bio.NET

Alpha-Bio Tec Ltd.

7 Imber St., P.O.B. 3936
Petach Tikva 49511
Israel

Israel

T+972-3-9291000
F+972-3-9235055
sales@alpha-bio.net

Internacional

T+972-3-9291055
F+972-3-9291010
export@alpha-bio.net

MEDES LIMITED

5 Beaumont Gate, Shenley Hill,
Radlett, Herts WD7 7AR.
Inglaterra
Tel / Fax: +44 1923859810